International Journal of Academic Health and Medical Research (IJAHMR)
ISSN: 2643-9824
Vol. 5 Issue 12, December - 2021, Pages:4-8

Rare Manifestation of Rhabdomyosarcoma of the Cervix: About A Case and Review of the Literature

Mochtari Houda[1]; N. Mekkaoui[1] ; Z. Benaboud[1] ; K. Saoud[1] ; N. Mamouni[1] ; S. Errarhay[1] ; C. Bouchikhi[1] ; A. Banani[1]

[1]Département de Gynécologie-obstétrique CHU Hassan II, Fes, Maroc
Correspondiong author: Dr. Mochtari Houda
Résidente au service Gynécologie-obstétrique CHU Hassan II, Fes, Maroc
CHU Hassan II, Fes, Maroc
E-mail: houdajupiter@gmail.com

***Abstract**: Rhabdomyosarcomas (RMS) are malignant tumors that develop from normal skeletal muscle tissue. The reasons for this transformation of a normal cell into cancerous cells remain to be elucidated. Its localization at the genital level is very rare, generally develops in young girls and women during periods of genital activity; clinically it manifests itself by metrorrhagia, the macroscopic aspect is polyploid in a "bunch of grapes", the management is multidisciplinary combining surgery, chemotherapy and radiotherapy. We report here the case of a primary cervical localization of a rhabdomyosarcoma in a 53-year-old postmenopausal woman initially admitted for the management of postmenopausal bleeding.*

Keywords: Rhabdomyosarcoma, cervix, uterus.

Manifestation rare d'un Rhabdomyosarcome du col utérin A propos d'un cas et revue de la littérature (Rare manifestation of rhabdomyosarcoma of the cervix: About a case and review of the literature)

Mochtari Houda[1]; N. Mekkaoui[1] ; Z. Benaboud[1] ; K. Saoud[1] ; N. Mamouni[1] ; S. Errarhay[1] ; C. Bouchikhi[1] ; A. Banani[1]

1 Département de Gynécologie-obstétrique CHU Hassan II, Fes, Maroc

Principal author:
Dr. Mochtari Houda
Résidente au service Gynécologie-obstétrique CHU Hassan II, Fes, Maroc
CHU Hassan II, Fes, Maroc
E-mail: houdajupiter@gmail.com

Abstract

Les rhabdomyosarcomes (RMS) sont des tumeurs malignes qui se développent à partir du tissu musculaire squelettique normal. Les raisons de cette transformation d'une cellule normale en cellule cancéreuse restent à être élucidées. Sa localisation au niveau génitale est très rare, se développe généralement chez la jeune fille et les femmes en période d'activité génitale ; cliniquement elle se manifeste par des métrorragies, l'aspect macroscopique est polyploïde en « grappe de raisins », la prise en charge est multidisciplinaire associant la chirurgie, la chimiothérapie et la radiothérapie.

Nous rapportant ici le cas d'une localisation primitive cervicale d'un rhabdomyosarcome chez une femme de 53ans ménopausée admise initialement pour la prise en charge de métrorragies post-ménopausique.

Mots clés : Rhabdomyosarcome, col, utérus.

INTRODUCTION

Le rhabdomyosarcome du col utérin fait partie des types histologiques rares des cancers du col, elle représente moins de 1% [1]. il survient généralement chez la jeune fille ou la femme en période d'activité générale [2], il se caractérise par un aspect macroscopique dit

en « grappe de raisin » [3], avec un haut potentiel métastatique contrairement aux carcinomes épidermoïdes du col à extension locorégionale. La prise en charge thérapeutique est pluridisciplinaire (chimiothérapie-radiothérapie-chirurgie) vu l'agressivité de la maladie.

Nous présentons un cas d'une femme de 53 ans qui consulte pour des métrorragies post-ménopausique la particularité chez notre patiente c'est que le diagnostic du rhabdomyosarcome cervical a été fait sur la pièce opératoire d'hystérectomie. Cette observation sera commentée par une revue de la littérature.

OBSERVATION

Mme K.E, âgée de 53 ans, ménopausée, ayant comme ATCD 3 épisodes de survenue de polypes accouchés par le col dont l'anatomopathologique était en faveur de polype endocervical remanié, G5P5 admise pour la PEC de métrorragies faite de sang rouge évoluant depuis 8 mois spontanée sans autres signes Gynécologiques ou extra-gynécologiques associés.

L'examen gynécologique trouve un col aspiré avec un polype de 5*5 mm accouché par le col qu'on a bistourné pour étude Anatomopathologique ; les parois vaginales étaient sans particularités.

L'étude histologique du polype accouché par le col montre une prolifération tumorale à double contingent, épithélial bénin et stromal malin, les structures épithéliales sont représentées par des glandes parfois kystiques, bordées par des cellules peu atypiques, aux noyaux ovoïde, à chromatine homogène, et au cytoplasme amphophile, parfois mucosécrétant. Le contigent stromal est fait d'une prolifération tumorale fusocellulaire, dont la densité est plus marquée autour des structures épithéliales. Elle est faite de cellules atypiques, aux noyaux allongés, hyperchromatiques et entourés d'un cytoplasme mal limité.

A l'étude Immunohistochimique, les cellules stromales sus décrites expriment le CD10, la desmine, la myogénine, le WT1 et les récepteurs progestéroniques, les cellules épithéliales expriment les récepteurs oestrogéniques et progestéroniques.

L'aspect histologique et Immunohistochimique compatible avec un adénosarcome.

L'échographie pelvienne a montré un épaississement endométrial de 20 mm prenant le doppler.

L'IRM pelvienne était en faveur d'une masse pédiculée accouchée par le col évoquant un polype remanié avec éventuelle dégénérescence maligne en considérant l'anatomo-pathologique (Figure 1).

Figure:

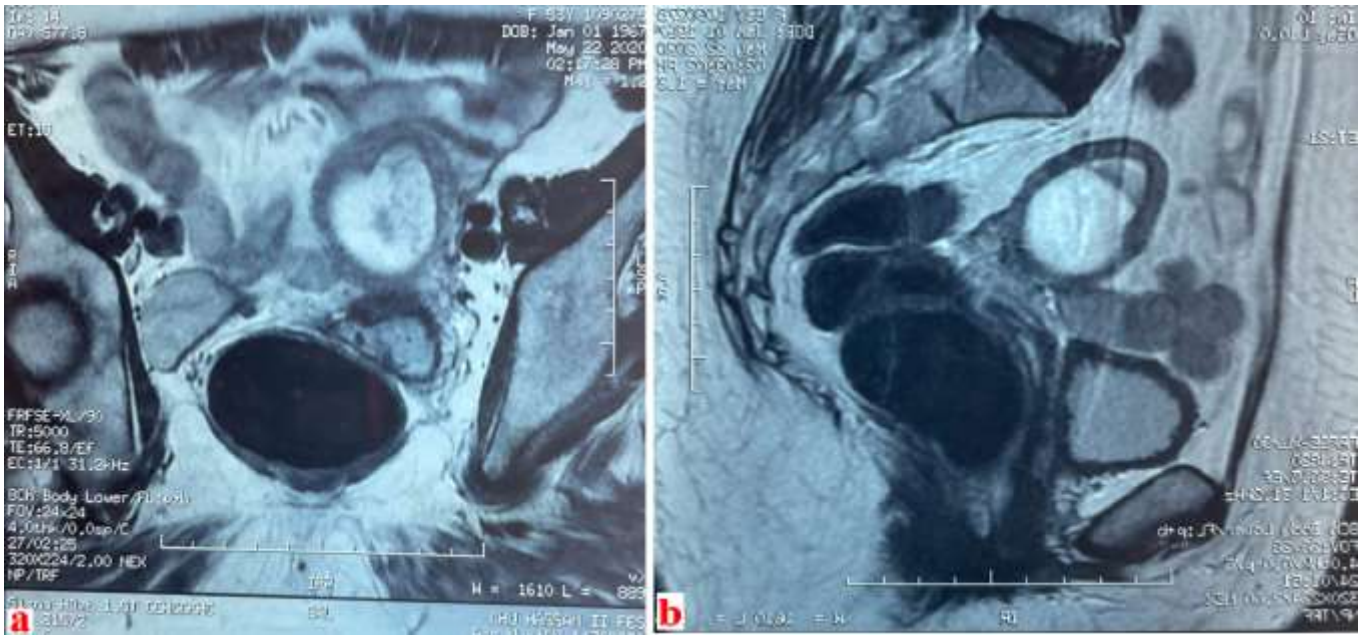

a : Coupe axiale montrant une masse utérine évoquant un polype remanié en dégénérescence

b ; Reconstruction sagittale d'une masse utérine accouchée par le col en faveur d'un polype en dégénérescence**.**

La patiente a bénéficié par la suite d'une laparotomie médiane sous ombilicale avec une hystérectomie totale et annexectomie bilatérale.

Sur pièce opératoire, à l'ouverture on note au niveau du col, la présence d'une formation polypoïde faisant 8*5*2cm, contenant une structure polypoide bordée par un épithélium de type endocervical sans atypies cytonucléaires. En sous épithélial, on note la présence d'une prolifération fuso-cellulaire de densité élevée. Elle se dispose sur un fond lâche, hémorragique. Elle est faite de cellules atypiques, aux noyaux allongés et hyperchromatiques et entourés d'un cytoplasme mal limité.

La paroi utérine montre une atrophie de l'endomètre avec un myomètre normal.

L'étude immunohistochimique: les cellules tumorales expriment la desmine et la myogénine et focalement le WT1. Les récepteurs hormonaux sont négatifs au niveau de la prolifération avec témoin interne positif. Le CD10 est négatif. La cytokératine est négative au niveau de la prolifération avec témoin interne positif. L'AML et l'H-caldesmone sont négatifs au niveau de la prolifération avec témoin interne positif. L'index de prolifération tumorale est estimé à 30%.

L'étude histologique et immunohistochimique compatible avec un Rhabdomyosarcome du col utérin.

La patiente a reçu par la suite une chimiothérapie adjuvante faite de 14 cycles type VAC (vincristine, l'actinomycine et le cyclophosphamide) , puis d'une radiothérapie avec une dose totale de 46 Gy sur le pelvis et un BOOST de 4Gy sur la tranche de section.

DISCUSSION

Les circonstances de découverte du rhabdomyosarcome du col utérin sont la survenue de métrorragie récidivantes associées ou pas à des leucorrhées mais parfois à un stade initial, l'examen montre la présence d'un polype d'apparence bénin qui récidive rapidement après son ablation [4].

Dans notre cas, la patiente rapportait des métrorragies avec des ATCD de polypes à répétitions dont l'étude histologique de ces derniers était bénigne avec un examen Gynécologique objectivant un col aspiré, la particularité chez cette patiente est l'absence de l'aspect polypoïde de la tumeur du col.

L'étude histologique met en évidence un parenchyme tumoral fait de tissu conjonctif lâche œdémateux composé d'une trame claire ou granuleuse, parfois légèrement éosinophile dans laquelle baignent des cellules indifférenciées ou peu différenciées de dimensions irrégulières étoilées anastomosées par des fins prolongements cytoplasmiques réalisant un aspect réticulé.

Certaines cellules tumorales possèdent un cytoplasme éosinophile abondant et fibrillaire orientant vers la nature musculaire striée de la prolifération. La nature musculaire peut être également affirmée par les techniques d'immuno-marquage (AC antidesmusie et AC antivémentine), par l'étude ultrastructurale et au besoin par la mise en évidence de myoglobine à l'immuno-histochimie [5].

L'épithélium qui recouvre la surface peut être aminci ulcéré mais il demeure toujours normal ne participant pas au processus néoplasique.

L'approche thérapeutique de ces tumeurs a été profondément modifiée. En effet, en 1960, le traitement de choix était l'exentération pelvienne. En 1970 l'effet de l'association thérapeutique : incluant la chirurgie, la chimiothérapie et la radiothérapie a amélioré le pronostic de ces tumeurs [6,7]. Cependant, à ce jour il n'existe pas de consensus thérapeutique codifié, en raison de la rareté de ces tumeurs et le nombre restreint de cas observés [8].

Chez notre patiente on a opté pour une chirurgie première radicale type hystérectomie totale avec annexectomie bilatérale suivie d'une chimiothérapie adjuvante faite de 14 cycles de VAC puis d'une radiothérapie avec une bonne évolution clinique.

En fonction du degré d'extension, certains auteurs préconisent : l'excision locale, la polypectomie ou la cervicotomie pour les tumeurs localisées, ou pour les tumeurs infiltrantes une chirurgie plus large à type d'hystérectomie totale avec ou sans curage lymphatique [9,10].

Une chimiothérapie adjuvante seule ou associée à une chimiothérapie néoadjuvante est indisponsable. Le protocole le plus utilisé est le VAC [2,9,10].

Le pronostic est lié surtout au degré d'extension de la tumeur cliniquement [2,11]. La survie à 5 ans est estimée à plus de 60% tous stades confondus et à plus de 90% pour les stades localisés.

CONCLUSION

Le RMS du col utérin reste une tumeur rare qui survient chez la jeune fille ou la femme en âge de procréer et qui se révèle le plus souvent par des métrorragies.

Son extension est surtout locorégionale, la prise en charge consiste à une association d'une chirurgie, d'une chimiothérapie type VAC et d'une radiothérapie.

Origine de l'aide : Ce travail est le fruit de mon propre travail sans aide extérieure sous forme de subvention, matériel, médicament ou autre soutien.

Déclaration d'absence de conflict d'interet: Je déclare sur mon honneur, ainsi que tous les participants à cette étude, que nous n'avons aucune affiliation (financière ou autre) à divulguer, avec une organisation à but lucratif ou non lucratif qui puisse influencer les résultats et l'analyse de cette étude.

Contribution des auteurs:

- Mochtari Houda (auteur principal): Planification de l'étude, exploitation des archives, analyse des résultats et rédaction du manuscrit.

- Mekkaoui Nour El Houda, Zainab Benaboud: Exploitation des archives et analyse des résultats

-K. Saoud, N. Mamouni, S. Errarhay, C. Bouchikhi, A. Banani: Examen critique et approbation finale.

Nombre de figures: 1

Figure:

a : Coupe axiale montrant une masse utérine évoquant un polype remanié en dégénérescence
b ; Reconstruction sagittale d'une masse utérine accouchée par le col en faveur d'un polype en dégénérescence

Référence :

1. Qiang JX, Takahashi O, Hatazawa J, Karube A, Ohyama N, Sato H, et al. Sarcoma Botryoides of the Uterine Cervix: A Case Report. J Obstet Gynaecol Res. 1998;24(3):197-201.

2. Saâdi I, Errihani H, Haddadi K, Amaoui B, Benjaafar B, El Gueddari BK. Rhabdomyosarcome botryoïde du col utérin : à propos d'un cas. Cancer/Radiothérapie. 1 déc 2002;6(6):363-5.

3. Mainguene C, Hugol D, Caulet S, Ayel S, De Saint-Maur PP, Poitout P. Rhadbomyosarcome botryoïde du col utérin. Etude anatomo-clinique d'un cas. In: Annales de pathologie (Paris) [Internet]. 1993 [cité 22 oct 2021]. p. 40-4. Disponible sur: http://pascal-francis.inist.fr/vibad/index.php?action=getRecordDetail&idt=4712431

4. Amrani NE, Outifa M, Mounzil C, Chemry I, Dehayni M, Fehri SE, et al. UNE TUMEUR RARE DU COL UTERIN : LE RHABDOMYOSARCOME. A PROPOS D'UN CAS. 2000;3.

5. REYNAUD P, LE BOUËDEC G, DECHELOTTE P, DAUPLAT J, CHASSAGNE J, FONCK Y. Les tumeurs rares du col utérin : à propos de trois cas : rhabdomyosarcome, sarcome granulocytaire et lymphome. Tumeurs Rares Col Utérin À Propos Trois Cas Rhabdomyosarcome Sarcome Granulocytaire Lymphome. 1995;24(1):30-4.

6. Brand E, Berek JS, Nieberg RK, Hacker NF. Rhabdomyosarcoma of the uterine cervix. Sarcoma botryoides. Cancer. 1987;60(7):1552-60.

7. Zeisler H, Mayerhofer K, Joura EA, Bancher-Todesca D, Kainz Ch, Breitenecker G, et al. Embryonal Rhabdomyosarcoma of the Uterine Cervix: Case Report and Review of the Literature. Gynecol Oncol. 1 avr 1998;69(1):78-83.

8. Zrara I, Mounzil CD, Rimani M, Bouzidi A, Labraimi A, Ben Omar C. Sarcome botryoïde du col utérin. À propos d'un cas. Gynécologie Obstétrique Fertil. 1 oct 2002;30(10):784-6.

9. Gordon AN, Montag TW. Sarcoma botryoides of the cervix: Excision followed by adjuvant chemotherapy for preservation of reproductive function. Gynecol Oncol. 1 janv 1990;36(1):119-24.

10. Copeland LJ, Gershenson DM, Saul PB, Sneige N, Stringer CA, Edwards CL. Sarcoma botryoides of the female genital tract. Obstet Gynecol. 1 août 1985;66(2):262-6.

11. Daya DA, Scully RE. Sarcoma botryoides of the uterine cervix in young women: A clinicopathological study of 13 cases. Gynecol Oncol. 1 mars 1988;29(3):290-304.