International Journal of Academic Health and Medical Research (IJAHMR)
ISSN: 2643-9824
Vol.5 Issue 5, May – 2021, Pages: 13-17

Kyste de l'utricule prostatique a propos d'un cas

A.Eddegouj , J.El Mazgaldi , H.Sidi Elmoktar , M.Ahsaini, S.Mellas , J.E.El Ammari , M.F.Tazi , M.J.El Fassi , M.H.Farih

ABSTRACT : *Intra-prostatic cysts are considered to be a rare condition, currently being discovered more and more frequently thanks to the development of imaging means. Median intra-prostatic cystic lesions should discuss 2 entities: Mullerian cysts and the utricle cyst. Congenital utricle cysts are retroprostatic medial and can compress the ejaculatory ducts. They are to be distinguished from other exceptional cystic malformations of the Wolff's ducts and of the urogenital sinus which may sit in the same place and into which the ejaculatory ducts can lead. We report the case of a 37-year-old patient, chronically smoker, who consulted for urinary tract disorders of the lower part of the body whose magnetic resonance imaging revealed a cyst of the prostate utricle.*

KEYWORDS: Intra-prostatic cysts , Congenital utricle cysts , magnetic resonance imaging

RESUME:
Les kystes intra-prostatiques sont considérés comme une affection rare, actuellement de découverte de plus en plus fréquente grâce au développement des moyens d'imagerie.
Les lésions kystiques intra-prostatiques médianes doivent faire discuter 2 entités : les kystes mulleriens et le kyste de l'utricule.
Les kystes congénitaux de l'utricule sont médians rétro prostatiques et peuvent comprimer les canaux éjaculateurs. Ils sont à différencier d'autres malformations kystiques exceptionnelles des canaux de Wolff et du sinus urogénital qui peuvent siéger au même endroit et dans lesquels peuvent s'aboucher les canaux éjaculateurs
Nous rapportons le cas d'un patient âgé de 37 ans , tabagique chronique , qui a consulté pour des troubles urinaires de bas appareil dont l'imagerie par résonance magnétique a mis en évidence un kyste de l'utricule prostatique.

INTRODUCTION :

Le kyste de l'utricule prostatique est une formation kystique similaire au kyste Müllerien mais qui n'atteint pas la base de la prostate et communique avec l'urètre (contacte intime avec l'urètre en échographie)
Le diagnostic repose sur l'imagerie par resonance magnétique qui montre une formation kystique médiane faisant saillie dans la vessie
Le traitement repose sur une incision endoscopique du kyste
Le traitement n'est pas encore bien codifié, mais les kystes symptomatiques et/ou compliqués d'une hypofertilité peuvent bénéficier d'un traitement par voie endoscopique efficace et peu invasif

PATIENT ET OBSERVATION:

Nous rapportons le cas d'un patient âgé de 37 ans , mutualiste et chauffeur de profession , et père de 3 enfants ayant comme antécédents un rein unique anatomique , tabagique chronique
Qui s'est présenté en consultation pour des troubles urinaires de bas appareil faites de pollakiuries , impériosités mictionnelles et des multiples nycturies pendant une durée de 2 mois , le tout évoluant dans un contexte d'aggravation des symptômes cliniques et de conservation de l'état général.
L'examen clinique était sans anomalies décelables avec une prostate de 30 grammes homogène au toucher rectal
Une échographie vésicale a mis en évidence une formation kystique prostato-vesicale avec doute sur un urétérocèle (kyste mesurant 55 cc avec 5.25 de grand axe) (figure 1)

International Journal of Academic Health and Medical Research (IJAHMR)
ISSN: 2643-9824
Vol.5 Issue 5, May – 2021, Pages: 13-17

Un uro-scanner a montré une image hyperdense médiane au dépend de la prostate et faisant saillie dans le plancher vésical ; loge rénale droite vide avec une hypertrophie rénale gauche compensatrice (rein unique fonctionnel) (figure 2)

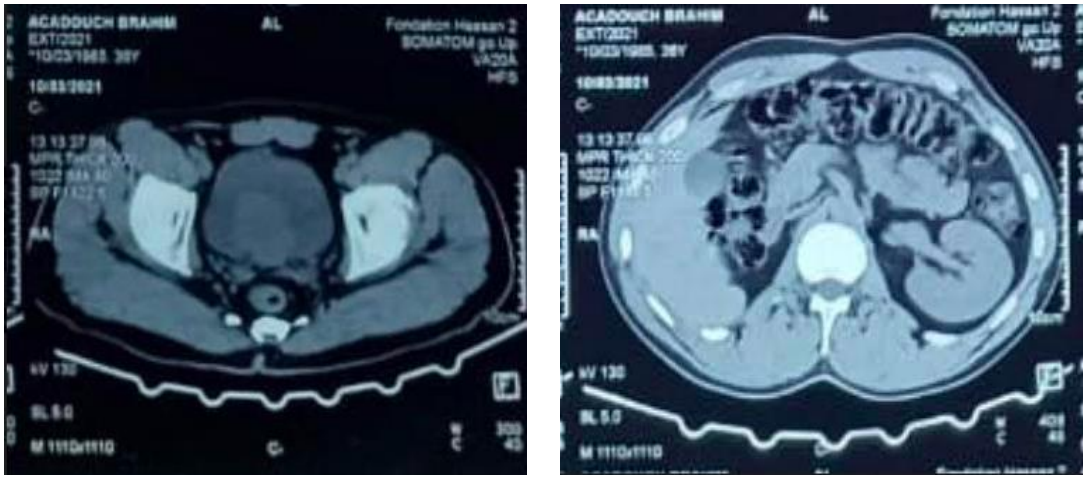

L'imagerie par résonance magnétique a confirmé l'origine kystique de la lésion prostatovésicale au dépend de l'utricule prostatique faisant environ 6 cm de grand axe (figure 3)

International Journal of Academic Health and Medical Research (IJAHMR)
ISSN: 2643-9824
Vol.5 Issue 5, May – 2021, Pages: 13-17

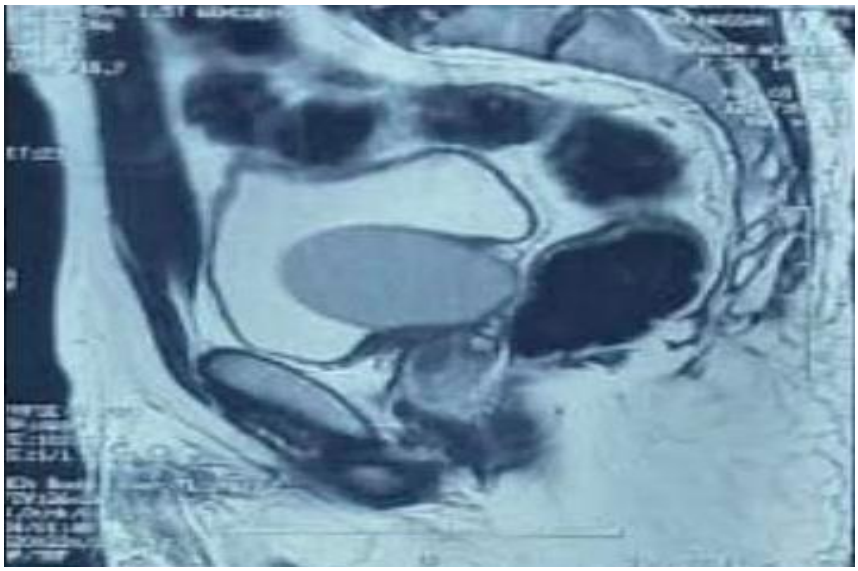

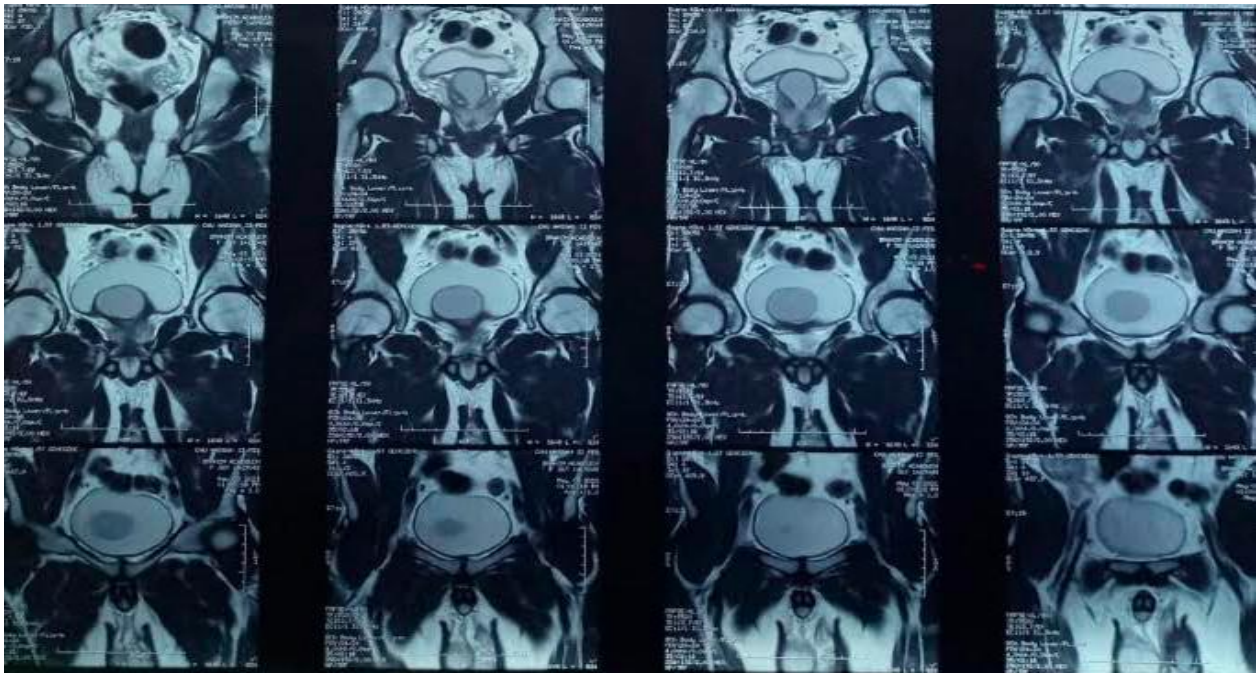

La cystoscopie a montrée une formation kystique médiane faisant saille dan s la vessie de contours réguliers (figure 4)

Le traitement est basé sur des incisions endoscopiques du kyste avec évacuation de son contenu (figure 5)

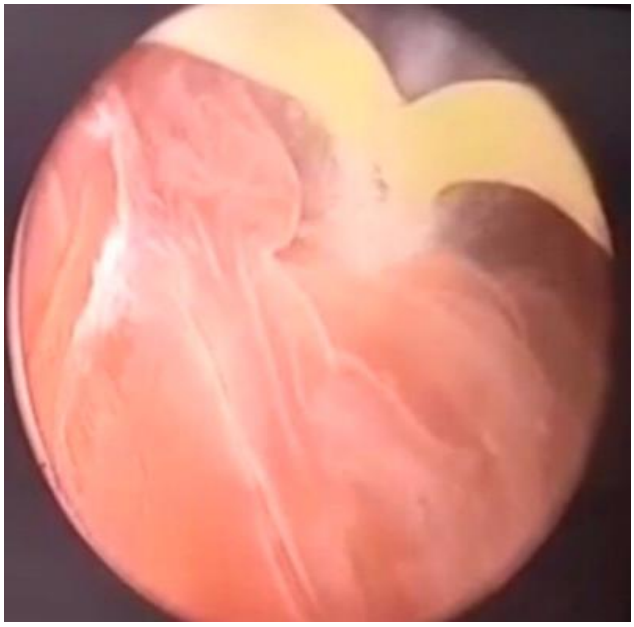

DISCUSSION :

Les kystes intra prostatiques sont des lésions bénignes d'origine le plus souvent congénitale, plus rarement acquise. Ces lésions peuvent rester longtemps asymptomatiques ou être responsables d'une symptomatologie variée, parfois bruyante.
Leur diagnostic spécifique repose sur leur topographie et sur leur contenu, notamment en spermatozoïdes . Classiquement, on distingue les kystes d'origine müllérienne, les kystes des canaux éjaculateurs et les kystes des vésicules séminales (Tableau 1).
Les dilatations kystiques de l'utricule prostatique : l'utricule prostatique est un organe inconstant, défini comme étant un petit diverticule médian d'origine vestigiale, développé dans l'épaisseur de la prostate, encadré par les deux canaux éjaculateurs et qui s'abouche au niveau de la face postérieure de l'urètre prostatique au sommet du veru montanum ; Des malformations génito-urinaires y sont souvent associées, particulièrement un hypospadias proximal, une cryptorchidie et, plus rarement, une hypoplasie ou une aplasie rénale.
La dilatation kystique de l'utricule prostatique est le plus souvent congénitale, on peut être rarement acquise, secondaire à une obstruction de l'orifice utriculaire ; on parle, dans ce cas, de kyste de l'utricule prostatique ; Cette obstruction pourrait être secondaire à des étiologies diverses : inflammatoires, infectieuses, métaplasiques ou néoplasiques
Les kystes d'origine müllérienne, se présentent comme des formations kystiques intra prostatiques médianes et ont une caractéristique commune essentielle qui est l'absence de spermatozoïdes dans leur contenu. Cependant, ils peuvent compromettre sérieusement la fertilité, et cela indépendamment des cas de cryptorchidies associées et des dysgénésies gonadiques associées.

En effet, l'utricule prostatique dilaté ou les kystes des canaux de Müller peuvent gêner le développement des canaux éjaculateurs et les empêcher d'atteindre leur point normal d'insertion ou bien ils peuvent entraîner l'obstruction des canaux éjaculateurs par compression extrinsèque bilatérale, cause d'oligospermie ou d'azoospermie d'origine excrétoire

Le diagnostic est confirmé par l'IRM pelvienne qui montre

Une masse liquidienne en précisant ses dimensions, ses rapports et ses limites. Les kystes à contenu purement liquidien, tels que les kystes des canaux éjaculateurs, ont un signal identique à l'urine, à savoir hypo signal en pondération T1 et hyper signal en T2 ; en cas de contenu hémorragique ou bien riche en protéines, ces lésions apparaissent en hyper signal en T1 et T2 [12], les calculs intra kystiques apparaissant en revanche en hypo signal

Le Spermogramme peut montrer une hémospermie ou encore des signes d'hypofertilité d'origine excrétoire à type d'azoospermie ou d'oligospermie avec un volume faible et un pH acide

L'urétrocystoscopie permet de visualiser la masse kystique et de préciser ainsi sa localisation. Elle permet également de faire la part entre un kyste de l'utricule et les autres kystes intra prostatiques, en montrant la présence ou l'absence d'un orifice utriculaire sur l'urètre postérieur au niveau du sommet du veru montanum. Par ailleurs, l'urétrocystoscopie constitue le premier temps opératoire lorsqu'un geste endoscopique curatif est indiqué

La prise en charge des kystes prostatiques n'est pas encore bien codifiée, il existe de nombreuses techniques thérapeutiques peuvent êtres proposes :

Ponction aspiratif du kyste par voie percutanée : La ponction se fait par voie périnéale ou transrectale, elle est nettement facilitée par le guidage échographique endorectal

Traitement endoscopique : il existe plusieurs gestes endoscopiques a savoir (l'incision transurétrale du kyste ; dilatation endoscopique de l'orifice utriculaire associée a un massage rectal , la résection de la paroi antérieure du kyste par voie transurétrale)

Traitement chirurgical : L'exérèse chirurgicale est le traitement habituel chez l'enfant, elle offre la possibilité d'une exérèse complète du kyste, mais il s'agit d'une chirurgie délicate en raison des rapports de ces formations avec les organes de voisinage (vessie, uretères, voies séminales, rectum)

CONCLUSION :

Les kystes intra prostatiques sont une pathologie rare qui peut être responsable d'une infertilité masculine d'origine excrétoire , le diagnostic est facilité par les moyens d'imagerie moderne et le traitement est indiqué en cas de symptomatologie compliquée ou en cas d'hypofertilité , le traitement endoscopique peu invasif est toujours a privilégié en première intention