International Journal of Academic Health and Medical Research (IJAHMR)
ISSN: 2643-9824
Vol.5 Issue 5, May – 2021, Pages: 36-37

La prise en charge de la tuberculose Uro-génitale à propos de 10 cas

A.ED-DEGOUJ, H.SIDI ELMOKTAR, M.AHSAINI, S.MELLAS, J.E. EL AMMARI, M.F. TAZI, M.J. EL FASSI, M.H.FARIH

ABSTRACT : *Urogénital tuberculosis is a serious disease in full resurgence, which presents a major health problem in the majority of countries including industrialized countries. The urogenital localization of tuberculosis infection is quite rare. The unspecific urinary symptoms are sometimes responsible for the late diagnosis. In this work, we report the experience of the CHU HASSAN II urology service in the management of urogenital tuberculosis (UGT). This is a retrospective study of 12 cases of TUG; collected over 5 years (from January 2015 until December 2019); in whom we will analyze the epidemiological, diagnostic and therapeutic aspects before comparing them with the data in the literature*

KEYWORDS : Urogénital tuberculosis , rare localization , major health problem

RESUMEE :
La tuberculose uro-génitale est une affection grave en pleine recrudescence, qui présente un problème majeur de santé dans la majorité des pays y compris les pays industrialisés.

La localisation uro-génitale de l'infection par le bacille tuberculeux est assez rare. La symptomatologie urinaire peu spécifique est responsable parfois du diagnostic tardif.

Dans ce travail, nous rapportons l'expérience du service d'urologie CHU HASSAN II en matière de prise en charge de la tuberculose uro-génitale (TUG).

Il s'agit d'une étude rétrospective portant sur 12 cas de TUG ; colligés sur 5ans (du janvier 2015 jusqu'au décembre 2019) ; chez qui nous allons analyser les aspects épidémiologiques, diagnostiques, et thérapeutiques avant de les comparer avec les données de la littérature.

INTRODUCTION :

La tuberculose uro-génitale pose encore un problème de santé non seulement dans notre pays mais dans le monde entier, surtout avec la pandémie de SIDA. La gravité de l'atteinte uro-génitale réside essentiellement dans le risque de l'insuffisance rénale et de l'infertilité.

La tuberculose reste toujours un problème de santé dans le monde entier, son incidence est en pleine ascension. elle occupe dans notre pays le 5 ème rang après la tuberculose pulmonaire, ganglionnaire, osteoarticulaire et digestive

Son diagnostic doit être précoce, il faut y penser toujours devant des cystites résistantes au traitement médical, une hématurie inexpliquée et des leucocyturie abactériennes. Et le traitement est basé sur une chimiothérapie antituberculeuse plus ou moins un traitement chirurgical.

MATERIELS ET METHODES :

C'est une étude rétrospective portant sur 10 cas de tuberculose uro-génitale colligés sur cinq ans (Janvier 2015 – Décembre 2019) au service d'Urologie. L'analyse des dossiers a été faite selon une fiche d'exploitation prenant en considération Les données épidémiologiques, clinques, paracliniques, thérapeutiques et évolutives**.**

RESULTATS :

Dans notre étude nous avons analysé 10 dossiers de TUG dont 8 femmes (soit 80% des cas) ce qui représente une prédominance féminine. L'âge moyen de nos malades est de 42 ans avec des extrêmes allant de 22 ans jusqu'au 74ans ; et le facteur commun entre eux était le niveau socio-économique défavorisé et dans ses antécédents on retrouve une tuberculose extra-urinaire chez 4 patients soit 40% de l'ensemble des cas (pulmonaire : 2cas, ganglionnaire : 1cas, vertébrale: 1cas) avec une notion de contage familiale chez une seule patiente.

La recherche du BK dans les urines n'as permis d'affirmer le diagnostic que chez 4 patients (40%) en objectivant une bacillurie, et l'ECBU était normal dans 60% des cas.

International Journal of Academic Health and Medical Research (IJAHMR)
ISSN: 2643-9824
Vol.5 Issue 5, May – 2021, Pages: 36-37

l'imagerie de l'appareil urinaire faite basé essentiellement sur l'Urographie intraveineuse (UIV), l'uro-scanner et l'urétéropyelographie rétrograde (UPR) ont permis de révéler des aspects caractéristiques (figure 1), autorisant une très forte présomption diagnostique (tableau 1). Et l'étude anatomopathologique a confirmé le diagnostic de la tuberculose dans 07 cas: 2 cas sur biopsie vésicale, 4 cas sur la pièce de néphrectomie et 1 cas sur la pièce de la cystoprostatectomie.

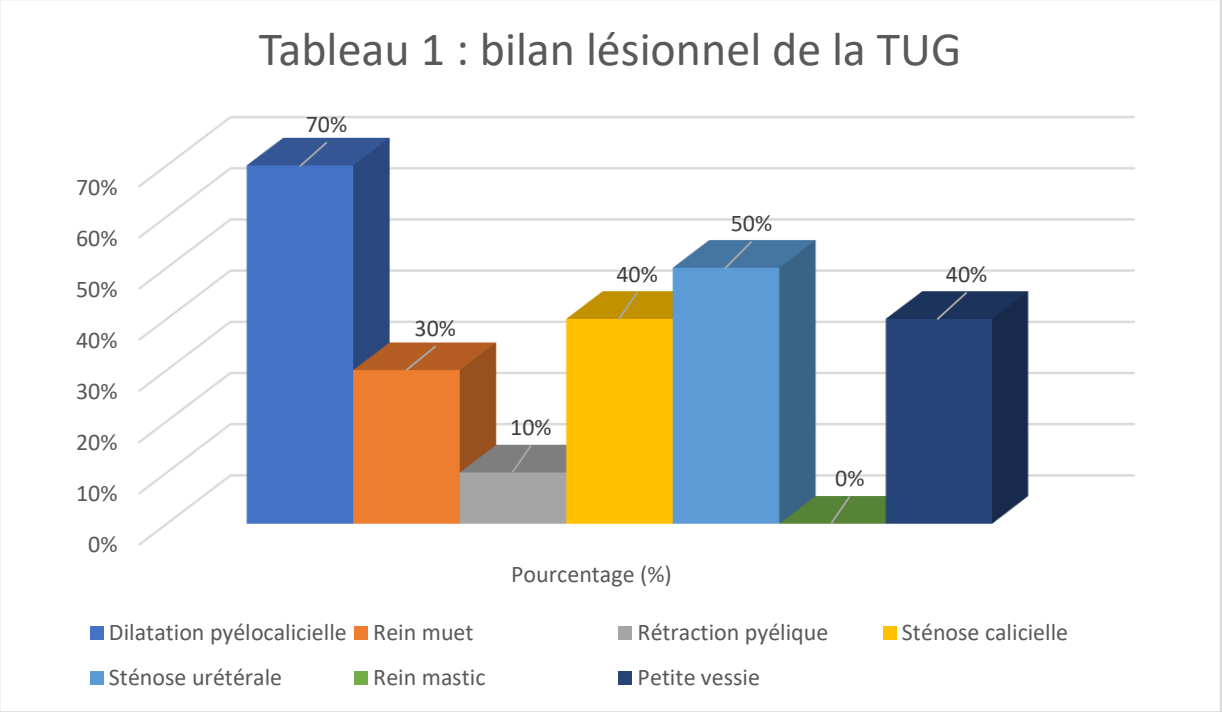

Tous nos malades ont bénéficié d'un traitement médical à base d'une poly-chimiothérapie antituberculeuse selon le nouveau protocole nationale de lutte antituberculeuse, associé à un geste chirurgical ou endo-urologique. Avec parfois la réalisation de 2 gestes sur le même malade en cas d'absence de réponse au premier geste (Tableau 2).

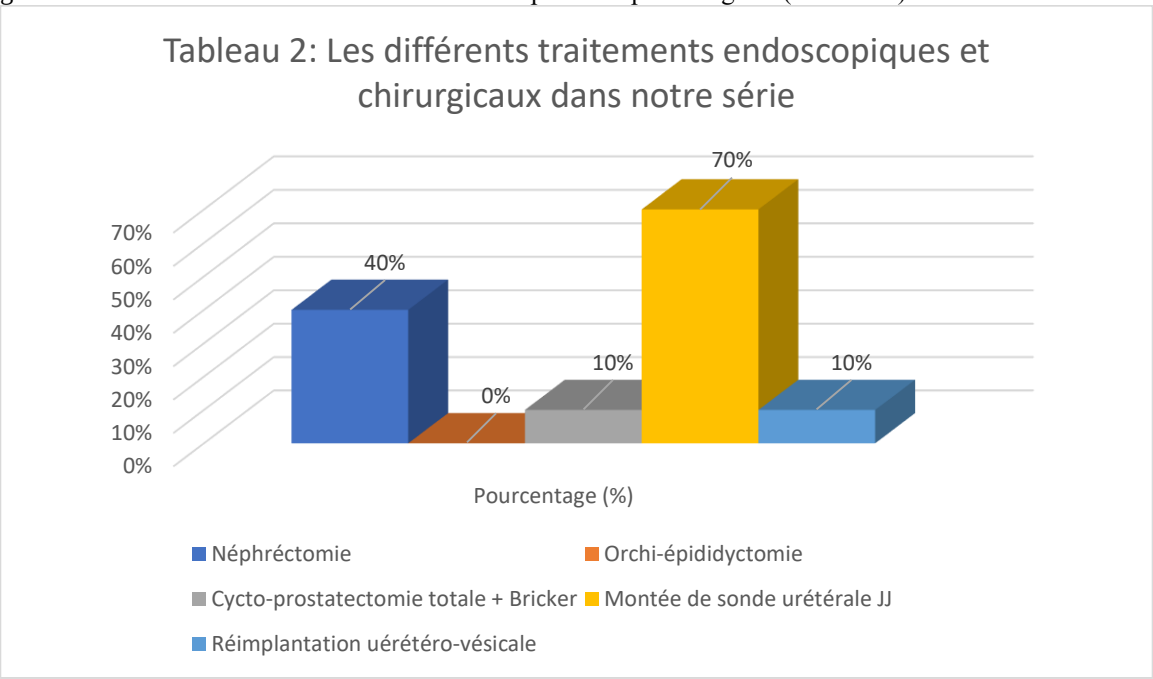

Le suivi des malades était malaisé vue que 6 patients ont été perdu de vue, une rechute a été noté chez une patiente sur le côté controlatérale, Une patiente avait évolué vers l'insuffisance rénale terminale, et deux patients avaient évolués vers la mutité rénale et avaient nécessité une néphrectomie secondaire malgré le traitement médical bien suivi et une montée de sonde urétérale JJ (tableau 3).

Évolution	Nombre de cas	Pourcentage (%)
Malade perdu de vue	6	60%
Rechute	1	10%
Mutité rénale	2	20%
Altération de la fonction rénale	1	10%
Décès	0	0%

Tableau 3: Évolution de la maladie après traitement

DISCUSSION :

La tuberculose continue à représenter jusqu'à nos jours un problème de la santé publique à l'échelle national et mondial. D'un point de vue épidémiologique, la TUG reste fréquente dans notre pays et ce malgré le programme national de lutte contre la tuberculose. L'âge moyen de nos patients était 42ans, cela rejoigne les données de la littérature [1] ; alors que le sexe féminin était prédominant avec une fréquence de 80% ce qui n'est pas le cas dans la littérature ou le sexe masculin est prédominant [2]. Le délai moyen de consultation est souvent tardif (2ans en moyenne), et les signes motivant la consultation sont essentiellement : les lombalgies, les signes de cystites, l'hématurie, et les signe génitaux. L'examen clinique est pauvre dans la plupart des cas.

L'imagerie permet dans la plupart des cas en montrant une urétérohydronéphrose, des cavernes, une rétraction pyélique, des sténoses urétéraux étagés, ou une vessie de petite capacité en médaillon. La confirmation du diagnostic ne peut être faite que par la présence du BK dans les urines ou l'existence de lésions histologiques spécifiques ne laissant aucun doute diagnostique.

Le traitement est basé essentiellement sur une poly-chimiothérapie antituberculeuse associée à un traitement chirurgical qui peut être un simple drainage rénale par une sonde JJ comme il peut être une intervention d'exérèse (4 cas de néphrectomie et une cystoprostatectomie dans notre étude) [3].

CONCLUSION :

La tuberculose urogénitale demeure une maladie d'actualité dans notre pays, du fait de sa fréquence et de son évolution imprévisible. Son diagnostic est souvent difficile en dehors d'un contexte tuberculeux évolutif. Même si actuellement la PEC est devenue codifiée et les résultats thérapeutiques ne cessent de s'améliorer, le meilleur traitement reste la prévention qui devrait reposée sur la vaccination, l'amélioration des conditions de vie et la lutte contre l'analphabétisme.

REFERENCES :

1 Figueiredo, A. A., Lucon, A. M., Gomes, C. M., & Srougi, M. (2008). Urogenital tuberculosis: patient classification in seven different groups according to clinical and radiological presentation. International braz j urol, 34(4), 422-432.

2 El Khader, K., LRHORFI, M. H., El Fassi, J., Tazi, K., Hachimi, M., & Lakrissa, A. (2001). Tuberculose uro-génitale. Expérience de 10 ans. Progrès en urologie,
11(1), 62-67.

3 Ballanger R, Ballanger P, Courtiol D, Doncourt Y.

Place de la chirurgie d'exérèse dans la tuberculose rénale. Ann Urol 1982, 16 : 299-301.