International Journal of Academic Health and Medical Research (IJAHMR)
ISSN: 2643-9824
Vol.5 Issue 5, May – 2021, Pages: 48-49

Rhabdomyosarcome Vesical Chez L'adulte A Propos D'un Cas.

J.ELMAZGALDI,A.ED-DEGOUJ,M.AHSAINI.S.MELLAS,JE.EL AMMARI,MF.TAZI,MJ.ELFASSI,MH.FARIH

SERVICE D'UROLOGIE CHU HASSAN II FES

Abstract : *Le Rhabdomyosarcome est une tumeur vésicale exceptionnelle chez l'adulte, en revanche, c'est le type histologique prédominant chez l'enfant (1). Sur le plan histologique, il s'agit le plus souvent de rhabdomyosarcomes embryonnaires. La rareté de cette localisation ne permet pas d'établir une stratégie thérapeutique standard, néanmoins la chirurgie reste le traitement le plus utilisé. Nous rapportons le cas d'un patient âgé de 32 ans, ayant présenté une douleur pelvienne . L'examen anatomopathologique d'une résection endoscopique de la vessie a posé le diagnostic d'un rhabdomyosarcome vésical.*

Keywords : rhabdomyosarcome, tumeur de vessie, non épithéliale.

INTRODUCTION :

Les RMS vésicaux diagnostiqués chez les adultes sont rares,
L'hématurie est le symptôme le plus fréquent, souvent associée à une pollakiurie et une dysurie [2,3]. De rares cas sont rapportés quelques années après une irradiation pour une autre néoplasie [4]. La rareté de cette localisation rend difficile l'établissement d'une stratégie thérapeutique standardisée. Malgré un traitement multimodal, le pronostic reste réservé [5].

L'OBSERVATION MEDICALE :

Nous rapportons le cas d'un patient âgé de 32 ans, sans notion de tabagisme actif ni passif , d'exposition aux nitrosamines ni aux hydrocarbures aromatiques et sans antécédent de chimiothérapie par le cyclophosphamide ni par une radiothérapie pelvienne.
Le patient s'est présenté en consultation pour une douleur pelvienne isolée sans hématurie ni autre signe urinaire associé. L'examen clinique a trouvé un patient en bon état général ,avec une légère sensibilité pelvienne . Une échographie réalisée a mis en évidence un processus tumoral du plancher vésical latéralisé à droite mesurant 40*25 (Figure 1). Le patient a bénéficié d'une cystoscopie avec résection Trans-urétrale de la masse vésicale . L'examen anatomopathologique du matériel de résection a mis en évidence un aspect histologique compatible avec un processus tumoral sarcomateux, la positivité focale de la desmine fait évoquer un rhabdomyosarcome embryonnaires. Cette prolifération infiltrait la muqueuse urothéliale, qui était souvent ulcérée et remaniée par des foyers de nécrose, et le muscle: la tumeur est classée pT2. Un scanner thoraco-abdomino-pelvien a été réalisé, mettant en évidence un processus lésionnel de structure tissulaire, accolé à la paroi antérieure de la vessie, mesurant 50mm de grand axe (figure 2). Aucune lésion secondaire à distance n'a été mise en évidence. La tumeur est donc classée T2N0M0, aspect histologique est compatible avec rhabdomyosarcome embryonnaire de type botryoïde. La décision de la réunion de concertation pluridisciplinaire (RCP) était de réaliser une cystectomie radicale avec mise en place d'une dérivation urinaire externe type bricker ; décision que le patiente a accepté après explication du pronostic et du bénéfice de cette chirurgie.

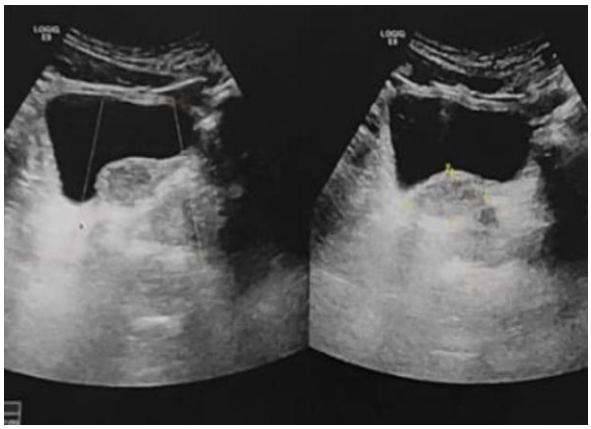

Figure 1 : processus tumoral latéralisé à droite faisant

4*2.5 cm

Figure 2 : processus lésionnel de structure tissulaire, accolé à la paroi antérieure de la vessie, mesurant 50mm de grand axe.

DISCUSSION :

Les tumeurs de la vessie représentent le 4ème cancer par ordre de fréquence chez l'homme et le 12ème chez la femme, dominées par les tumeurs urothéliales [6]. Les sarcomes vésicaux quant à eux sont rares, et ne représentent que 5% des tumeurs de la vessie chez l'adulte contrairement à l'enfant dont la localisation vésicale et prostatique représente 11% des sarcomes de l'enfant[7] . La symptomatologie clinique est dominée par les symptômes urinaires, principalement une hématurie macroscopique dans 81% des cas, contrairement à notre malade qui n'avait pas de signes urinaires mise à part une douleur pelvienne rebelle au traitement habituel . Plusieurs facteurs de risques ont étaient suggérés, principalement l'exposition au cyclophosphamide et la radiothérapie pelvienne [8]. Les facteurs pronostiques décrits dans la littérature sont: la taille tumorale, la dédifférenciation, l'invasion lymphatique, les limites de résection, l'atteinte ganglionnaire et la présence de localisations secondaires, [9, 10, 11], ainsi que le type histologique . Vu le caractère agressif de la tumeur La cystectomie reste le traitement de référence, malgré que la résection de la tumeur avec des marges saines suivie d'une radiothérapie n'est pas inférieure en termes de résultats au long terme. L'intérêt de la chimiothérapie adjuvante n'est pas clairement défini. Cette dernière a été utilisée dans certaines séries et a permis d'améliorer la survie, Mais vu le petit nombre de cas dans les séries rapporter, ce bénéfice n'est pas significatif. La radiothérapie est recommandée en cas de marge de résection tumorale, mais a aussi été proposée dans certains cas après une chirurgie complète . Malgré un traitement multimodal, le pronostic reste réservé avec un taux de récidive locale de 16%, et de rechute à distance de 51% (principalement au niveau pulmonaire, hépatique, osseux ou cérébral). La médiane de survie est de 46 mois, quant à la survie à 5 ans et à 10 ans est de 47% et 35% respectivement [10,11].

CONCLUSION :

Le rhabdomyosarcome vésical est une tumeur rare avec prise en charge non standardisée .la résection Trans urétrale de la vessie avec étude anapath confirme le diagnostic. Après traitement chirurgical, l'évolution est marquée par des récidives locales ou des métastases. La chimiothérapie et/ou la radiothérapie permettent de prévenir ces récidives. Mais malgré ces combinaisons thérapeutiques, le pronostic du rhabdomyosarcome reste péjoratif.

REFERENCES :

1.Ferrer FA, Isakoff M, Koyle MA. Bladder/prostate rhabdomyosar- coma: past, present and future. J Urol 2006 ; 176 (4 Pt 1) : 1283-91.

2.GOBLE M, CLARKE T, DURRANI A, TEASDALE C. Pleomorphic rhabdomyosarcoma of the urinary bladder in association with recurrent urinary-tract infection. Eur J Surg Oncol 1989;15:155-157.

3. LAURO S, LALLE M, SCUCCHI L, VECCHIONE A. Rhabdomyosarcoma of the urinary bladder in an elderly patient. Anticancer Res 1995;15:627-629.

4. KERR KM, GRIGOR KM, TOLLEY DA. Rhabdomyosarcoma of the adult urinary bladder after radiotherapy for carcinoma. Clin Oncol 1989;1:115-116.

30. LEUSCHNER I, HARMS D, MATTKE A, KOSCIELNIAK E, TREUNER J. Rhabdomyosarcoma of the urinary bladder and vagina. A clinicopathologic study with emphasis on recurrent disease: a report from the Kiehl Pediatric Tumor Registry and the German CWS study. Am J Surg Pathol 2001;25:859-864.

6- Arcangeli G, Strigari L, Arcangeli S. Radical cystectomy versus organ-sparing trimodality treatment in muscle-invasive bladder cancer: a systematic review of clinical trials. *Crit Rev Oncol Hematol.* 2015 Sep;95(3):387–96.

7 - C. Raybaud, J.L. Bernard. Épidémiologie des tumeurs solides de l'enfant. Médecine Infantile, 8, 1982 ; 8 : 809-819.

8. Enzo Ricciardi, Paolo Maniglio. A case of high-grade leiomyosarcoma of the bladder with delayed on set and very poor prognosis. *World Journal of Surgical Oncology.* 2010;8:16.

9. Xu YF, Wang GC, Zheng JH, Peng B. Partial cystectomy: is it a reliable option for the treatment of bladderleiomyosarcoma. *Ann Urol Assoc J.* 2011;5(1):e11–e13

10. Rodríguez D, Preston MA, Barrisford GW, Olumi AF, Feldman AS. Clinical features of leiomyosarcoma of the urinary bladder: analysis of 183 cases. *Urol Oncol.* 2014 Oct;32(7):958–65

11. Gupta DK, Singh V, Sinha RJ, Kumar V, Nagathan DS, Sankhwar SN. Leiomyosarcoma, a nonurothelial bladder tumor: a rare entity with therapeutic diversity. *Korean J Urol.* 2013 Jun;54(6):409–11.