International Journal of Academic Health and Medical Research (IJAHMR)
ISSN: 2643-9824
Vol. 9 Issue 1 January - 2025, Pages: 25-28

Corrélation radio-anatomopathologique dans l'envahissement ganglionnaire du cancer de l'endomètre à propos de 96 cas

C. Bentabet, W. Garouani, M.B. Idrissi, N. Mamouni, S. Errarhay, C. Bouchikhi, A. Banani.

Department of Obstetrics and Gynecology I, CHU Hassan II, Faculty of Medicine, Pharmacy, and Dentistry, Sidi Mohamed Ben Abdallah University, Fez,
Morocco Contact:
dr.chaimaebentabet@gmail.com

***Abstract**: Le cancer de l'endomètre est le cancer gynécologique le plus fréquent dans les pays à revenu élevé, représentant également une part significative des cancers gynécologiques au Maroc. Cette étude, réalisée au CHU Hassan II de Fès, a analysé 96 cas de cancer de l'endomètre, en se concentrant sur la corrélation entre les résultats de l'IRM et l'histologie pour détecter l'envahissement ganglionnaire. L'IRM a révélé des adénopathies pelviennes suspectes dans 22 % des cas et lomboaortiques dans 5,2 %. Les stades FIGO préopératoires, basés sur l'IRM, étaient souvent surestimés par rapport à l'histopathologie définitive. Le curage ganglionnaire, bien que réalisé de manière significative (84 patientes), n'a montré des métastases ganglionnaires que dans 17,85 % des cas. L'étude note que l'IRM est utile pour la stadification préopératoire, avec une sensibilité de 71 % et une spécificité de 85 % pour détecter les métastases ganglionnaires pelviennes. Cependant, la sensibilité pour les métastases lomboaortiques reste faible à 33 %. Les résultats suggèrent que les indications actuelles du curage ganglionnaire, notamment chez les patientes à faible ou risque intermédiaire, devraient être revues. L'utilisation du ganglion sentinelle apparaît comme une alternative plus adaptée, réduisant ainsi les complications postopératoires.*

Keywords:

Cancer de l'endomètre, IRM, envahissement ganglionnaire, métastases ganglionnaires, curage ganglionnaire, FIGO, ganglion sentinelle, adénopathies pelviennes, adénopathies lomboaortiques, stadification tumorale

1. INTRODUCTION

Le cancer de l'endomètre est le cancer gynécologique le plus fréquent dans les pays à revenu élevé [1]. Selon le Globocan 2020, au Maroc, le cancer de l'endomètre représente le 4éme cancer gynécologique, et le 8éme cancer de la femme. Son incidence est en augmentation d'environ 1 à 2% par an. [2] .

L'âge de la patiente, le degré d'invasion myométriale, le stade, le grade et le type histologique, représentent les principaux facteurs pronostiques du cancer de l'endomètre [3].

L'envahissement ganglionnaire est la forme la plus fréquente de l'extension extra-utérine du cancer de l'endomètre. Il est considéré comme étant un prédicteur de récidive considérable et un facteur pronostique important [4].

En plus de son excellente résolution en contraste, l'IRM est l'un des examens les plus performants pour détecter une atteinte ganglionnaire pelvienne et/ou lomboaortique [5,6].

Notre étude est sur la corrélation radiologique et hitologique dans l'envahissement ganglionnaire du cancer de l'endomètre ; à propos de 96 cas faite au sein du service de gynécologie-obstétrique I du CHU Hassan II de Fès entre 01/01/2017 et le 01/06/2022

2. Résultats :

Parmi les 96 patientes nous avons pu récupérer 81 comptes rendu d'IRM, dont les résultats sont :

Concernant le statut ganglionnaire, l'IRM a objectivé la présence d'adénopathies pelviennes suspectes chez 21 patientes soit 22% et la présence d'adénopathies lomboaortiques suspectes chez 5 patientes soit environ 5,2%.

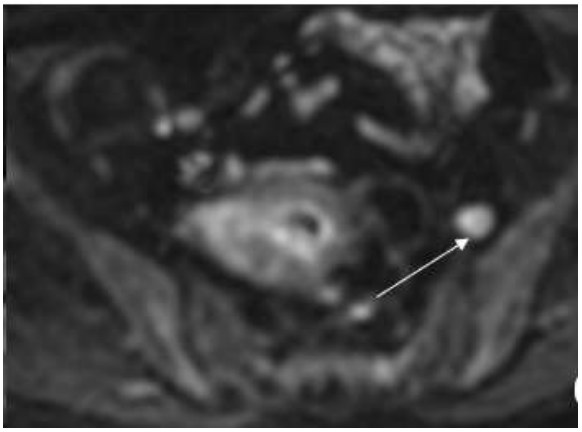

Individualisation d'une adénopathie iliaque externe gauche restrictive en diffusion

International Journal of Academic Health and Medical Research (IJAHMR)
ISSN: 2643-9824
Vol. 9 Issue 1 January - 2025, Pages: 25-28

Les cancers de l'endomètre sont classés selon la classification de la Fédération Internationale de Gynécologie et Obstétrique révisée en 2023. C'est une classification clinico-pathologique prenant en considération l'anatomopathologie de la pièce opératoire. Toutefois, l'estimation du stade FIGO en préopératoire en se basant sur la clinique et l'imagerie, permet de prédire le score pronostique, et guider les décisions thérapeutiques. Dans notre série, environ la moitié des patientes étaient classées comme étant un stade I de l'évolution tumorale, avec un pourcentage à 46,6%. Le stade III vient en second rang avec un pourcentage à 30,9%, suivi du stade II (12,4%). Enfin, seulement 9,3% de nos patientes étaient classées stade IV.

Stade		Effectif	Pourcentage
I 45 patientes	IA	24	25%
	IB	21	21,87%
II		12	12,5%
III 30 patientes	IIIA	7	7,29%
	IIIB	3	3,12%
	$IIIC_1$	12	12,5%
	$IIIC_2$	8	8,33%
IV 9 patientes	IVA	1	1,04%
	IVB	8	8,33%

Répartition de nos patientes selon la classification FIGO 2023

L'envahissement ganglionnaire a été prédit en préopératoire chez 20 patientes : 12 patientes classées IIIC1, 8 patientes classées IIIC2. Le statut ganglionnaire est un élément pronostique majeur ainsi qu'un critère décisionnel du traitement adjuvant, ce qui fait de l'exploration ganglionnaire une étape indispensable de la prise en charge. Le curage ganglionnaire (tous types confondus), a été réalisé chez 84 patientes. Le curage pelvien droit chez 84 patientes, soit 87,5%. Le curage pelvien gauche chez 81 patientes, soit 4,4%. Le curage lombo-aortique chez 41 patientes, soit 42,7%. Le curage pelvien droit a ramené > 6 ganglions dans 73,5% des cas. Le curage pelvien gauche a ramené > 6 ganglions (considéré significatif) dans 63,7% des cas. Le curage lomboaortique a ramené > 8 ganglions (considéré significatif) dans 70% des cas. La réalisation d'un curage ganglionnaire impose un nombre minimal de ganglions prélevés permettant d'obtenir une représentation significative de l'aire ganglionnaire. Cette contrainte accentue le caractère invasif de cette procédure ; la reprise pour complément de lymphadénectomie étant complexe sur zone fragilisée et remaniée, elle doit être évitée au maximum. Actuellement, il n'existe pas de consensus sur le nombre minimal de ganglion, ni sur la topographie du prélèvement.

Concernant la stadification ganglionnaire lomboaortique, le picking n'a pas de place. En effet, il expose aux mêmes risques opératoires étant donné qu'il nécessite la même exposition anatomique. En plus, seulement 10% des ganglions envahis ont un volume augmenté, et 50% des métastases ganglionnaires sont microscopiques. [7]

Séries	Nombre de patientes	Nombre de ganglions pelviens	Nombre de ganglions para-aortiques
Köhler [264] Inclus Possover [265]	650	18,8 (2-52)	10,8 (1-52)
Abu-Rustum [266]	114	10,3 (1-39)	5,3 (à-21)
Altagassen [267]	108	24,3 - 21	5,1 - 10,6
Scribner [268]	103	23,2	6,8
Dottino [269]	94	11,9	3,7
Vidauretta [270]	84	18,5	-
Spirtos [271]	84	23,8	10,3
Childers [272]	64	Non précisé	Non précisé
G. Cartron et al. [202]	708	17,5 (5-51)	20 (3-38)
Notre série	**96**	**16,59 (0-31)**	**10,4 (0-21)**

Nombre de ganglions prélevés dans plusieurs grandes études [8]

Concernant notre étude, nos résultats rejoignent ceux de la littérature. Pour les résultats du curage ganglionnaire, nos résultats s'alignent aux données de la littérature, avec un pourcentage de 17,85% des patientes présentant des métastases ganglionnaires.

Série	% des métastases ganglionnaires
Belhaddad e al. [138]	21,87%
Gilda et al. [252]	13%
Rahaouda et al. [253]	22%
Notre série	**17,85%**

Pourcentage des métastases ganglionnaires

Dans notre étude, et par rapport à l'étude de Park et al. (9) ; l'IRM a montré une sensibilité légèrement augmenté pour la détection des métastases ganglionnaires para-aortique : 33% contre14,3%. Sa sensibilité et spécificité pour la détection des métastases ganglionnaires pelviennes, rejoint les résultats retrouvés dans l'étude de Park.

	Ganglions para-aortiques		Ganglions pelviens		Tous ganglions confondus	
	Sensibilité	Spécificité	Sensibilité	Spécificité	Sensibilité	Spécifi
Park et al. (9)	14,3%	91,7%	83,3%	87%	46,2%	87,9
Notre série	33%	80%	71%	85%	86%	82%

Sensibilité et spécificité de l'IRM pour la détection des métastases ganglionnaires.

Après les résultats de l'anatomopathologie post-opératoire, 24 tumeurs ont été reclassées soit 25% des cas. Le stade FIGO a été sous-estimé dans 14 tumeurs, celles-ci ont grimpé d'un ou plusieurs stades après les résultats de l'anatomopathologie définitive. Pour les 10 tumeurs restantes, leur stade a été surestimé. Le tableau suivant compare entre le nombre de cas pour chaque stade avant et après la chirurgie :

Stade	Prédiction du stade FIGO en préopératoire	Stade FIGO définitif
IA ↓	24	23
IB ↑	21	24
II ↓	12	10
IIIA ↓	7	5
IIIB ↓	3	2
IIIC1 ↓	12	9
IIIC2	8	8
IVA ↓	1	0
IVB ↑	8	15

Comparaison de la classification FIGO 2023 en pré- et postopératoire

A terme de ces données, on peut dire que grossièrement on a tendance à surestimer le stade FIGO surtout pour les stades II et III.

3. Conclusion :

Le cancer de l'endomètre est généralement un adénocarcinome endométrioïde. Il se manifeste principalement par des métrorragies post-ménopausiques. Nous nous sommes basés sur les données de l'IRM pour la stadification de ces tumeurs, celle-ci avait une sensibilité de 71% et une spécificité de 85% pour détecter les métastases ganglionnaires pelviennes. Cependant, sa sensibilité pour les métastases ganglionnaires lomboaortiques était de 33% avec une spécificité de 80%.

La radiologie avait tendance à surestimer l'envahissement ganglionnaire. En effet, le curage ganglionnaire effectué sur les patientes à bas risque, à risque intermédiaire et à risque intermédiaire élevé n'a révélé aucune métastase ganglionnaire. Ces résultats, nous poussent à stimuler notre réflexion sur nos indications du curage ganglionnaire ; étant donné que les patientes à bas risque, intermédiaire et intermédiaire élevés, ne présentaient aucune métastase ganglionnaire. Et que le curage ganglionnaire chez cette catégorie, ne faisait qu'augmenter la morbidité et mortalité. L'application des dernières recommandations, notamment l'utilisation du ganglion sentinelle pour les bas risques et intermédiaire, semble alors plus logique et plus bénéfique pour les patientes.

4. Références :

(1) Crosbie EJ, Kitson SJ, McAlpine JN, Mukhopadhyay A, Powell ME, Singh N. Endometrial cancer. Lancet. 2022 Apr 9;399(10333):1412-1428. doi: 10.1016/S0140-6736(22)00323-3. PMID: 35397864.

(2) Daniilidis A, Margioula-Siarkou C, Margioula-Siarkou G, Papandreou P, Papanikolaou A, Dinas K, Petousis S. Sentinel lymph node mapping in endometrial cancer to reduce surgical morbidity: always, sometimes, or never. Prz Menopauzalny. 2022 Sep;21(3):207-213. doi: 10.5114/pm.2022.119862. Epub 2022 Oct 1. PMID: 36254127; PMCID: PMC9551362.

(3) Brüggmann D, Ouassou K, Klingelhöfer D, et al. Endometrial cancer: mapping the global landscape of research. J Transl Med 2020; 18: 386

(4) Toptaş T, Şimşek T, Karaveli Ş. Prognostic risk factors for lymph node involvement in patients with endometrial cancer. Turkish J Obstet Gynecol 2017;

(5) F. Machado, J. Moreno, M. Carazo, J. León, G. Fiol, et R. Serna, « Accuracy of endometrial biopsy with the Cornier pipelle for diagnosis of endometrial cancer and atypical hyperplasia », Eur. J. Gynaecol. Oncol., vol. 24, n o 3-4, p. 279-281, 2003.

(6) A. Di Spiezio Sardo et al., « Should endometrial biopsy under direct hysteroscopic visualization using the grasp technique become the new gold standard for the preoperative evaluation of the patient with endometrial

(7) Mariani A, Webb MJ, Keeney GL, Haddock MG, Calori

G, Podratz KC. Low-risk corpus cancer: is lymphadenectomy or radiotherapy necessary ? Am J Obstet Gynecol 2000;182: 1506–19.

(8) Orton J. Adjuvant external beam radiotherapy (EBRT) in the treatment of endometrial cancer: Results of the randomised MRC ASTEC and NCIC CTG EN.5 trial. J Clin Oncol 2007;25

(9) Park J-Y., Kim EN., Kim D-Y., Suh D-S., Kim J-H., Kim Y-M., et al. Comparison of the validity of magnetic resonance imaging and positron emission tomography/computed tomography in the preoperative evaluation of patients with uterine corpus cancer. Gynecol Oncol 2008, 108 : 486-492.