International Journal of Academic Health and Medical Research (IJAHMR)
ISSN: 2643-9824
Vol. 9 Issue 9 September - 2025, Pages: 1-4

Syndrome d'interruption de la tige pituitaire révélé par une infertilité secondaire chez un patient à l'âge adulte : à propos d'un cas

H. Bouaichi[1], Y.lammini [1], G. Bourkadi[1], Z. El Azime[123], M.-A. Essafi[123], H. Aynaou[123], H. Salhi[123]

[1] Service d'Endocrinologie, Diabétologie, Maladies Métaboliques et Nutrition, CHU Hassan II, Fès, Maroc
[2] Faculté de Médecine et de Pharmacie de Fès, Université Sidi Mohamed Ben Abdellah, Fès, Maroc
[3] Laboratoire d'Épidémiologie et de Recherche en Sciences de la Santé

***Abstract**: Pituitary stalk lesions are a very rare pathology, the majority of which do not present clinically apparent symptoms, making diagnosis difficult. Recognition could also be complicated by the nonspecific and transient features of hormonal insufficiency. We describe the case of a 37-year-old married patient with one child who was hospitalized for the management of bilateral gynecomastia with secondary infertility. The clinical signs and paraclinical explorations by biology and imaging, in particular MRI, allowed the diagnosis of pituitary stem interruption syndrome. This led to conclude that although it is a very rare pathology, it must be taken into consideration in the etiological diagnosis of secondary infertility in a man presenting signs suggestive of hypogonadism*

Résumé :

Les lésions de la tige pituitaire sont une pathologie très rare, dont la majorité des cas ne présentent pas de symptômes cliniquement apparents, ce qui rend le diagnostic difficile. La reconnaissance pourrait également être compliquée par les caractéristiques non spécifiques et transitoires des insuffisances hormonales.
Nous décrivons le cas d'un patient âgé de 37ans marié et père d'un enfant hospitalisé pour la prise en charge d'une gynécomastie bilatérale avec une infertilité secondaire.
Dont les signes cliniques et les explorations paracliniques par la biologie et l'imagerie notamment l'IRM hypothalamo-hypophysaire ont permis de retenir le diagnostic de syndrome d'interruption de la tige pituitaire.
Ce qui a permis de conclure que bien qu'il s'agît d'une pathologie très rare elle doit être pris en considération dans le diagnostic étiologique d'une infertilité secondaire chez un homme présentant des signes évocateurs d'un hypogonadisme.

Mots-clés : Syndrome d'interruption de la tige pituitaire ; Hypogonadisme hypogonadotrope ; Infertilité secondaire masculine ; Gynécomastie ; IRM hypothalamo-hypophysaire ; Neurohypophyse ectopique.

Introduction :

Le syndrome d'interruption de la tige pituitaire (SISP) est une anomalie congénitale rare du développement de l'axe hypothalamo-hypophysaire, caractérisée par une tige pituitaire fine ou absente, une hypoplasie de l'adénohypophyse, et une localisation ectopique de la neurohypophyse [1]. Bien que cette pathologie demeure rare, sa prévalence exacte reste inconnue [2].

Le premier cas a été rapporté en 1987 par Fujisawa et al. [3]. Depuis, le nombre de diagnostics est en augmentation, notamment grâce aux progrès de l'imagerie cérébrale, en particulier l'imagerie par résonance magnétique (IRM) [4], avec une incidence estimée actuellement à 0,5 pour 100 000 naissances vivantes [5].

Le diagnostic est généralement posé au cours de la période néonatale ou de l'enfance, devant un retard statural ou un impubérisme. Il repose essentiellement sur les anomalies morphologiques mises en évidence à l'IRM : tige pituitaire grêle ou absente, hypoplasie de l'adénohypophyse et neurohypophyse ectopique.

Le profil hormonal est variable d'un patient à l'autre, allant d'un déficit partiel à une insuffisance hypophysaire multiple, avec parfois préservation de certains axes.

Le traitement repose sur la substitution hormonale adaptée aux déficits identifiés.

Nous rapportons ici le cas d'un syndrome d'interruption de la tige pituitaire révélé à l'âge adulte, dans le cadre d'un bilan d'infertilité secondaire

Présentation clinique :

Patient âgé de 37 ans, père d'un enfant, était suivi en dermatologie pour une cicatrice chéloïde traitée par topiques locaux. Il a été adressé à notre service pour exploration d'une gynécomastie bilatérale, apparue progressivement, associée à une infertilité secondaire évoluant depuis plusieurs années.

À l'examen, le patient mesurait 1,76 m. On notait une gynécomastie bilatérale (grade 2 à droite et grade 3 à gauche), des testicules de stade 4 selon Tanner et un micropénis mesurant 7 × 3,5 cm (–2,5 DS). L'examen général ne retrouvait pas d'autres anomalies morphologiques ou dysmorphiques.

L'évaluation hormonale mettait en évidence un hypogonadisme hypogonadotrope : testostérone totale à 0,34 ng/mL (N : 2,8–8), LH à 0,68 mUI/mL (N : 1,14–8,75), FSH à 1,42 mUI/mL (N : 0,95–11,95) et prolactine à 3,2 ng/mL (N : 5–23).
L'exploration des autres axes hypophysaires montrait un cortisol basal à 1,2 ng/dL (N : 6–23) avec une ACTH normale à 16,2 pg/mL, une TSH à 1,28 µUI/mL (N : 0,35–4,94) et une FT4 à 8,4 pg/mL (N : 8,2–15).

Le spermogramme, réalisé dans le cadre du bilan d'infertilité, révélait une azoospermie totale.

Une IRM hypothalamo-hypophysaire, effectuée en coupes sagittales et coronales pondérées T1 et T2, objectivait la triade caractéristique du syndrome d'interruption de la tige pituitaire : hypoplasie de l'adénohypophyse, interruption complète de la tige pituitaire et neurohypophyse ectopique (**Figure 1-2).**

Le diagnostic de syndrome d'interruption de la tige pituitaire a été retenu devant l'association des signes cliniques, hormonaux et radiologiques.

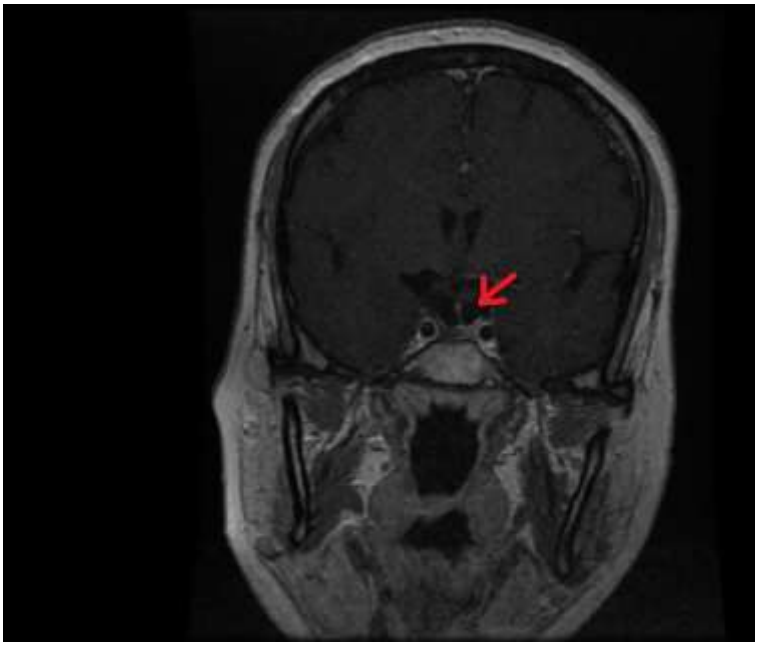

Figure 1 : coupe frontale de l'IRM hypotalamo-hypophysaire : amincissement important de la tige pituitaire, image de service de radiologie CHU Fes

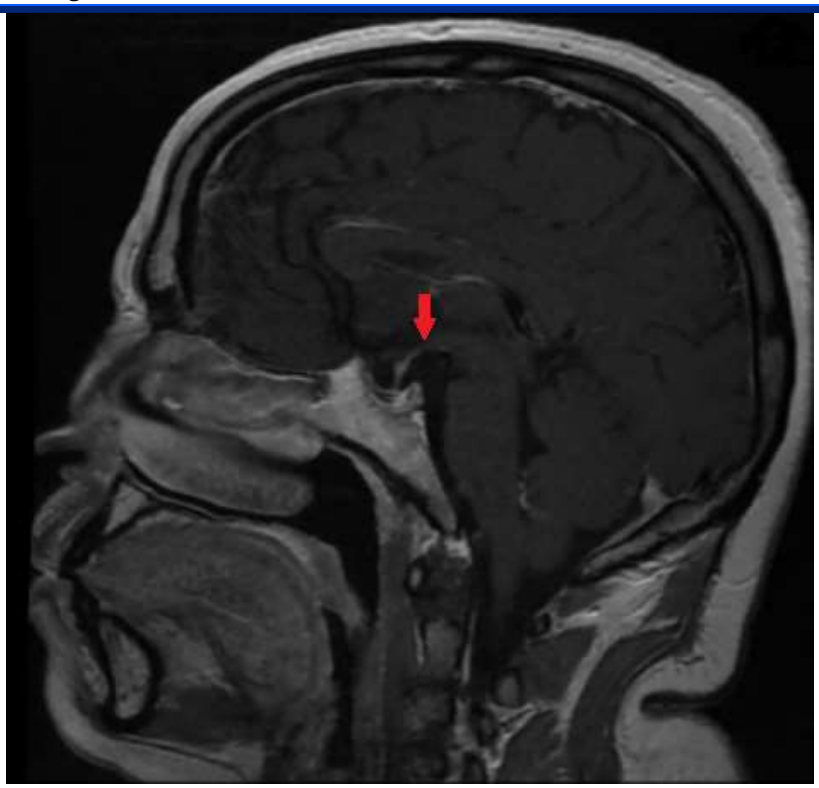

Figure 2 : coupe sagittale d'IRM hypothalamo-hypophysaire : absence d'individualisation de la post hypophyse image de service de radiologie CHU Fes

Une substitution par hydrocortisone a été instaurée, ainsi qu'une androgénothérapie, permettant une amélioration clinique progressive. Un traitement par gonadotrophines, en vue d'une restauration de la spermatogenèse, a été proposé mais refusé par le patient pour raisons financières.

Discussion :

Le syndrome d'interruption de la tige pituitaire (SITP) se définit par la présence d'une tige pituitaire mince ou absente, une hypoplasie de l'adénohypophyse et une neurohypophyse ectopique [1]. Il est le plus souvent diagnostiqué à la période néonatale ou durant l'enfance, devant un retard de croissance ou un impubérisme [6]. Toutefois, avec l'amélioration des moyens diagnostiques, notamment l'IRM hypophysaire, des formes à révélation tardive chez l'adulte ont été rapportées [4]. Dans notre observation, le diagnostic a été posé chez un patient de 37 ans, sans antécédents pathologiques connus dans l'enfance.

La pathogenèse du SITP reste mal élucidée. Les premières théories évoquaient un traumatisme à la naissance, responsable d'une lésion mécanique ou ischémique de la tige [7]. Cependant, la survenue de formes tardives, comme dans notre cas, suggère d'autres mécanismes possibles : origine acquise après traumatisme crânien [8], ou anomalies génétiques impliquant notamment les gènes HESX1, LHX4, OTX2, SOX3 et PROKR2 [9].

Les présentations cliniques et biologiques sont hétérogènes, variant selon l'âge de révélation, le type et l'étendue du déficit hormonal, et selon que l'atteinte soit hypothalamique ou hypophysaire [10,11]. Dans certaines séries, les motifs de consultation étaient une petite taille à l'âge adulte associée à une infertilité primaire [5], ou encore des signes d'insuffisance corticotrope [12]. Chez notre patient, le tableau associant infertilité secondaire et gynécomastie constituait un mode de révélation inhabituel.

Le profil hormonal dans le SITP peut être complet ou partiel, avec préservation de certaines fonctions hypophysaires [6]. Notre patient présentait un déficit épargnant l'axe thyréotrope, aspect déjà décrit dans la littérature [5].

Le diagnostic repose dans tous les cas sur l'IRM, qui retrouve la triade classique : tige pituitaire fine ou absente, hypoplasie antéhypophysaire, et neurohypophyse ectopique [1]. La prise en charge est essentiellement substitutive, adaptée au profil de déficits hormonaux. Dans notre cas, un traitement par hydrocortisone et androgénothérapie a permis une amélioration clinique notable.

La fertilité dans le SITP est peu étudiée. Dans une étude multicentrique portant sur 70 hommes atteints, le spermogramme n'a été réalisé que chez 8 patients, les autres ayant été évalués uniquement par leur statut gonadotrope [13]. Des formes tardives avec fertilité initialement conservée ont été rapportées [12,14], mais la spermatogenèse n'était pas toujours étudiée à ce stade. Notre patient présentait une fertilité initialement préservée, puis une infertilité secondaire confirmée par un spermogramme montrant une azoospermie totale. Concernant le traitement de l'infertilité, quelques essais de stimulation par gonadotrophines ou par FSH/LH ont été rapportés, avec des résultats variables. Le pronostic dépend du degré d'atteinte testiculaire et de l'intégrité des cellules germinales [13]. Les données restent cependant limitées. Un traitement par gonadotrophines a été proposé à notre patient, mais non réalisé pour raisons financières.

Ce cas met en lumière une présentation rare et tardive du SITP, avec atteinte partielle des axes hypophysaires et dégradation secondaire de la fertilité, soulignant l'importance d'un suivi endocrinien prolongé, même chez les patients initialement peu symptomatiques

Conclusion :

Le diagnostic de SITP à un âge avancé demeure exceptionnel. Sa mise en évidence lors d'un bilan d'infertilité secondaire illustre la variabilité clinique de cette affection et l'existence de formes atypiques. Notre observation souligne la nécessité d'études multicentriques visant à mieux comprendre les mécanismes physiopathologiques et les facteurs influençant l'âge de révélation. Une attention particulière devrait être portée à l'évaluation systématique de la fonction reproductive chez les jeunes adultes atteints, afin d'optimiser les stratégies thérapeutiques et améliorer le pronostic de la fertilité.

Références

1. Barbeau, C., Jouret, B., Galles, D., et al. (1998). *Syndrome d'interruption de la tige pituitaire*. *Archives de Pédiatrie*, *5*(3), 274–279.
2. Bar, C., Zadro, C., Diene, G., Oliver, I., et al. (2015). *Pituitary stalk interruption syndrome from infancy to adulthood: Clinical, hormonal, and radiological assessment according to the initial presentation. PLoS ONE*, *10*(e0142354).
3. Fujisawa, I., Kikuchi, K., Nishimura, K., Togashi, K., Itoh, K., Noma, S., et al. (1987). Transection of the pituitary stalk: Development of an ectopic posterior lobe assessed with MR imaging. *Radiology*, *165*(2), 487–489.
4. Vergier, J., & Castinetti, F. (2019). *Diagnosis of endocrine disease: Pituitary stalk interruption syndrome: Etiology and clinical manifestations. European Journal of Endocrinology*, *181*(5), R199–R209.
5. Nawaz, A., Azeemuddin, M., & Shahid, J. (2018). *Pituitary stalk interruption syndrome presenting in a euthyroid adult with short stature. Radiology Case Reports*, *13*(3), 503–506.
6. Marmouch, H., Graja, S., Arfa, S., Boubaker, F., & Khochtali, I. (2016). *Late-onset pituitary stalk interruption syndrome (PSIS). Pan African Medical Journal*, *23*, 108.
7. Voutetakis, A., Sertedaki, A., & Dacou-Voutetakis, C. (2016). *Pituitary stalk interruption syndrome: Cause, clinical manifestations, diagnosis, and management. [Nom de la revue non précisé]*, *28*, 545–550.
8. Chadli, A., El Aziz, S., Lygiesephora, & Odiki, K. (2021). *Pituitary stalk interruption syndrome with late revelation: About 5 cases*.
9. Gutch, M., Kumar, S., Razi, S. M., Saran, S., & Gupta, K. K. (2014). *Pituitary stalk interruption syndrome: Case report of three cases with review of literature. Journal of Pediatric Neurosciences*, *9*(2), 188–191.
10. Pham, L. L., Lemaire, P., Harroche, A., Souberbielle, J. C., & Brauner, R. (2013). *Pituitary stalk interruption syndrome in 53 post-pubertal patients: Factors influencing the heterogeneity of its presentation. PLoS ONE*, *8*(e53189).
11. Olszewska, M., Kiełbasa, G., Wójcik, M., Zygmunt-Górska, A., & Starzyk, J. B. (2015). *A case report of severe panhypopituitarism in a newborn delivered by a woman with Turner syndrome. Neuro Endocrinology Letters*, *36*(8), 734–736.
12. Lu, W. W., Fan, X. F., Yu, G. Y., & Wu, G. L. (2022). *Pituitary stalk interruption syndrome in a 54-year adult male. Journal of the College of Physicians and Surgeons Pakistan*, *32*(3), 389–391.
13. Scharbarg, E.-E., Verbeke, E., & Brue, T. (2018). *Syndrome d'interruption de la tige pituitaire (SITP): statut gonadotrope et testiculaire à l'âge adulte dans une série de 70 hommes (étude multicentrique).*
14. Riancho, J., Maione, L., & Khalf, K. (2020). *Syndrome d'interruption de la tige pituitaire à révélation tardive à l'âge adulte: À propos d'un cas.*